



# Revista MINERVA

Plataforma digital de la revista: <https://minerva.sic.ues.edu.sv>



## Caries en dentición decidua y riesgo de pérdida del primer molar permanente joven: reporte de caso

### Deciduous dental caries and risk of losing the young first permanent molar: A case report

Carlos Antonio Martínez-Portillo<sup>1</sup>, Claudia Lizeth Sibrián-Sibrián<sup>1</sup>, Jacqueline Damaris Rodríguez-Palma<sup>1</sup>, Kathya Gisselle Larios-Villatoro<sup>1</sup>, Kevin Samuel Quintanilla-Orel-Lana<sup>1</sup>, Eve Alexandra Ortiz-Paz<sup>1</sup>, Magdalena Raquel Torres-Reyes<sup>2</sup>

Correspondencia:  
mp13008@ues.edu.sv

Presentado: 10 de octubre de 2020  
Aceptado: 20 de febrero de 2021

- 1 Estudiante de Pregrado, Facultad de Odontología, Universidad de El Salvador, UES.  
2 Cirujana Dental, Odontopediatra, Docente De Posgraduación, Universidad de El Salvador, UES.

#### RESUMEN

La evaluación de riesgo a caries dental puede proveer al clínico dentista información importante que conduzca al correcto abordaje del paciente pediátrico, especialmente cuando se ejecuta a temprana edad. La caries dental es una de las enfermedades crónicas más comunes en infantes, el enfoque contemporáneo promueve el manejo basado en evidencia biológica y clínica, que busca mantener la salud, preservar la estructura dental, prevenir la aparición de nuevas lesiones y evitar que progresen las ya existentes; con énfasis en el manejo no operatorio en estadios iniciales y operatorio conservador en los casos más severos. Todo ello paralelo con el control de factores de riesgo. El objetivo del presente trabajo es resaltar los factores de riesgo a caries que influyeron en la exposición temprana a caries del primer molar permanente, comprometiéndolo hasta considerar intervenciones invasivas como tratamientos endodónticos aun en etapas inmaduras de su formación. El presente reporte de caso es sobre una paciente femenina de 7 años 1 mes de edad, que acude a la Facultad de Odontología de la Universidad de El Salvador, con múltiples lesiones cariosas en dentición decidua y relato de dolor en dientes 26 y 36 con diagnóstico presuntivo de pulpitis reversible e irreversible respectivamente. Se concluye que identificar los factores de riesgo a caries dental a temprana edad y educar sobre salud bucal al paciente infantil y sus cuidadores en las primeras consultas dentales del niño, es primordial para prevenir la instalación de caries en la dentición decidua, así como en la permanente.

**Palabras clave:** Caries dental; odontopediatría; prevención primaria.

## ABSTRACT

Risk assessment of dental caries can provide the dental clinician with important information that leads to the correct approach for taking care of the pediatric patient, especially when performed at an early age. Tooth decay is one of the most common chronic diseases in infants. The contemporary approach promotes management of dental caries based on biological and clinical evidence seeking to maintain health, preserve tooth structure, prevent appearance of new lesions and prevent progression of existing ones. In addition, this approach emphasizes non-operative management in the initial stages and a conservative operative one in more severe cases. All this in parallel with the control of risk factors. The objective of this work is to highlight the risk factors that influence early development of caries of the first permanent molar, to the point of considering invasive interventions as endodontic treatments, even in immature stages of its formation. This case report is about a seven years and one month of age female patient, who attended the School of Dentistry of the University of El Salvador, with multiple carious lesions in the deciduous dentition and a reported pain in teeth 2-6 and 3-6 with a presumptive diagnosis of reversible and irreversible pulpitis, respectively. It is concluded that identifying risk factors for dental caries at an early age and educating children and their caregivers about oral health in the child's first dental consultations is essential to prevent the installation of caries in the deciduous dentition, as well as in the permanent one.

**Keywords:** Dental caries; pediatric dentistry; primary prevention.

## INTRODUCCIÓN

La caries dental es una disbiosis en la que influyen muchos factores, se caracteriza por ser un mecanismo dinámico de desmineralización y remineralización como resultado del metabolismo microbiano agregado sobre la superficie dentaria, cuya actividad se establece mucho antes de que ocurran las cavidades. Actualmente se afirma que la etiopatogenia de la caries obedece a la interacción simultánea de cuatro factores principales: múltiples microorganismos que están relacionados con la enfermedad, el huésped (órgano dental), el sustrato y el tiempo; entendiendo como sustrato al consumo excesivo de azúcares, carbohidratos fermentables u otros alimentos considerados cariogénicos, además está determinada por factores conductuales, psicosociales y ambientales. Lo que da como resultado la pérdida mineral neta de los tejidos dentales.<sup>1,2</sup>

Según datos de la Organización Mundial de la Salud (OMS) entre el 60% y 90% de los escolares de todo el mundo tienen caries dental y se estima que unos cinco mil millones

de personas a nivel mundial han sufrido caries dental. En El Salvador, la prevalencia de caries dental se presenta como un dato alarmante y que se refleja en ascenso a medida el niño gana más edad. Para la dentición decidua es de 70.5% en niños de 5 a 6 años y de 81.3% en niños de 7 a 8 años. En relación a la dentición permanente, la prevalencia en niños de 7 a 8 años es del 16.6%, en niños de 12 años es del 47.3% y en adolescentes de 15 años es del 65.1%; siendo la prevalencia en ambas denticiones de 70.85%.<sup>3</sup>

La evaluación de riesgo de caries puede ayudar en la identificación de predictores confiables y permitir que los odontólogos participen activamente en la identificación y derivación de niños de alto riesgo. Dichos indicadores incluyen: la microflora cariogénica, presencia de lesiones de caries, flujo salival bajo, placa visible en los dientes, consumo frecuente de azúcar, problemas de salud, factores sociodemográficos, pobreza, la baja alfabetización en salud y poco acceso a la atención odontológica.<sup>4,5</sup>

Es importante considerar que, si la caries en dentición decidua no es tratada durante el

periodo de dentición primaria, corre el riesgo de afectar la dentición permanente. Dichos dientes al no haber completado la fase de mineralización, son más susceptibles, al mismo tiempo que poseen una morfología oclusal compleja, principalmente el Primer Molar Permanente (PMP), que al emerger más temprano, se convierte en un diente más propenso a la caries dental y a su posible riesgo de pérdida antes de los 15 años.<sup>6</sup>

Las consecuencias que se pueden desencadenar tras la pérdida del PMP son las siguientes: efectos en el espacio posterior a la extracción, efectos sobre el desarrollo y erupción del segundo molar permanente y el tercer molar, caries y/o empaquetamiento en dientes adyacentes, efecto sobre los incisivos y sobre el desarrollo esquelético.<sup>6</sup>

En el presente artículo se plantea el caso de una paciente de 7 años 1 mes de edad, que acude a la Facultad de Odontología de la Universidad de El Salvador (FOUES), con múltiples lesiones cariosas en dentición decidua y relato de dolor en dientes 26 y 36, con diagnóstico presuntivo de pulpitis reversible e irreversible respectivamente; cabe destacar que ésta es la primera consulta odontológica que se recibe en la Facultad. Al identificar los factores de riesgo a caries dental en una edad temprana, se evidencia la necesidad de reforzar la educación sobre salud bucal en el paciente infantil y sus cuidadores para prevenir la enfermedad en la dentición permanente, de esta manera se reduce la posibilidad de pérdida del primer molar permanente en un futuro.

## CASO CLÍNICO

Para la publicación del presente caso clínico, fundamentalmente se protegieron los derechos de la paciente mediante el consentimiento de la encargada a través de la hoja de compromiso firmada y la autorización en el área de Postgrado,

Maestría de Odontopediatría FOUES. Además del asentimiento de la paciente menor de edad, se respetaron los principios éticos basados en la Declaración de Helsinki.

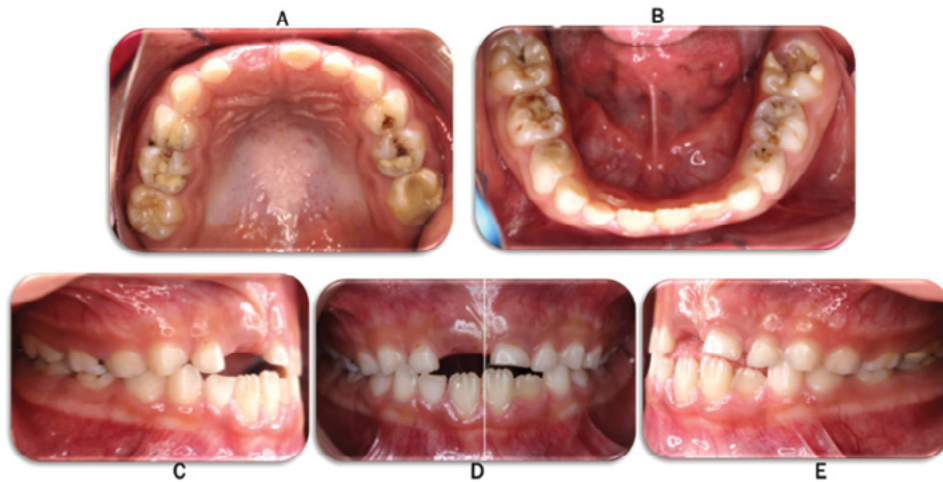
Se presenta en el área de Postgrado, Maestría de Odontopediatría FOUES, paciente femenina de 7 años 1 mes de edad, residente del municipio de San Miguel Tepezontes, departamento de La Paz, acompañada por su responsable (Abuela), la cual manifiesta estar a cargo de ella desde los 2 meses de edad; la paciente nació en un parto prematuro (8 meses de gestación), no recibió lactancia materna debido al rechazo del pecho, refiere alergias y episodios gripales constantes sin control médico. Al momento de la consulta manifestó dolor en diente 26 provocado a la masticación y en diente 36 al consumir alimentos fríos, calientes, duros y a la masticación; dificultad para conciliar el sueño 2 días previos a la consulta debido al dolor, por lo que fue llevada a la Unidad Comunitaria de Salud Familiar (UCSF) en donde no recibió tratamiento por lo que fue referida a la FOUES. Al realizar el llenado de la historia odontológica, la abuela de la paciente refiere que posee una dieta alta en carbohidratos y azúcar, además de una higiene bucal deficiente tanto diurna como nocturna. La paciente ya ha recibido tratamiento odontológico previo y muestra una actitud levemente negativa según la escala de Frankl.

A la inspección clínica extra oral se observa paciente piel morena, cabello lacio y negro, limpio. Biotipo facial mesofacial, perfil levemente convexo. Se observa mancha hipocrómica con bordes difusos en región frontal derecha de la cara, hiperchromía por debajo de los párpados inferiores de ambos ojos correspondiente a ojeras. Labios con grosor delgado y competentes. Simetría facial.

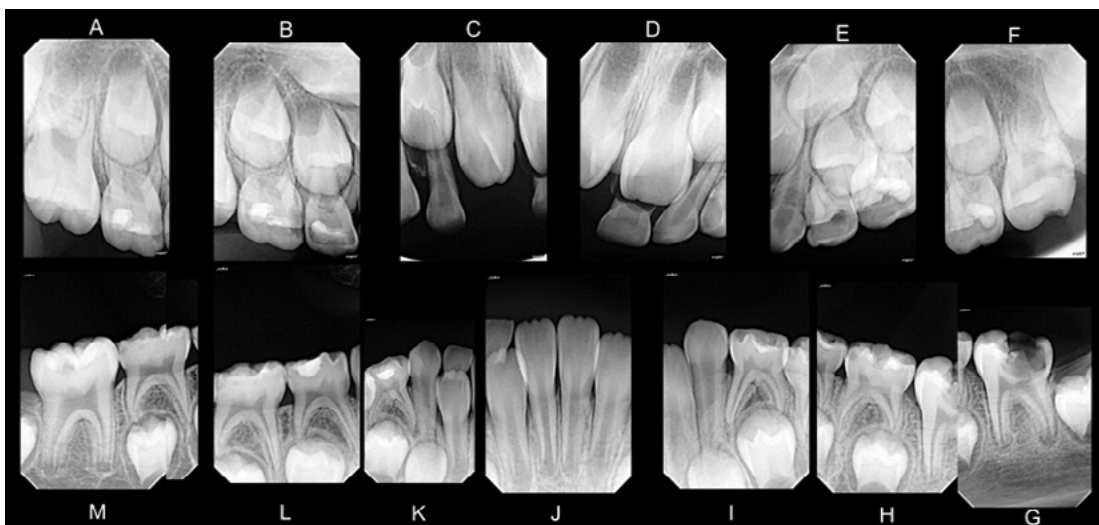
Al realizar el examen intraoral se observan 23 dientes presentes en dentición mixta, ausencia de 51, presencia de 16, 26, 36, 31, 41, 46

erupcionados y 32 semi-erupcionado, erupción ectópica de 42 por lingual de 82 y presencia de múltiples lesiones cariosas y restauraciones en dentición decidua, así como en dentición permanente que se pueden corroborar a nivel radiográfico (Figura 1 y 2) (Tabla 1). Frenillo labial superior de inserción media, labial inferior de inserción baja, frenillos laterales sin alteración, frenillo lingual de inserción media normal. Piso de la boca poco profundo, color rosa, vascularizado, sin alteraciones. Paladar duro clase II, arrugas palatinas sin alteraciones, apariencia isquémica. Paladar blando sin

alteraciones. Eritema y edema generalizado a nivel de encía papilar y marginal. Manchas melanóticas generalizadas a nivel de la encía adherida, línea media superior desviada hacia la izquierda 2 mm aproximadamente, línea media inferior desviada hacia la derecha 1 mm aproximadamente, ambas respecto a la línea media facial. Relación canina y molar clase I bilateral, mordida cruzada entre dientes 52 y 83. Presencia de irritante local de consistencia blanda de forma generalizada. (Figura 1).



**Figura 1.** A: Fotografía oclusal superior. B: Fotografía oclusal inferior. C: Fotografía lateral derecha. D: Fotografía frontal intraoral. E: Fotografía lateral izquierda.



**Figura 2.** Set de radiografías periapicales, examen complementario para diagnóstico.

**Tabla 1.** Diagnóstico clínico de caries dental según clasificación de Mount y Hume y examen radiográfico de la paciente.

Diente	Diagnóstico clínico de caries	Zonas radiolúcida observadas	Zonas radiopacas observadas
<b>1-6</b>			<b>Estadio de Nolla: 8</b>
<b>6-2</b>	Lesión S1E0 en superficie vestibular a nivel del tercio cervical.		
<b>6-3</b>	Lesión S1E0 en superficie vestibular a nivel de tercio cervical.		
<b>5-5</b>	Lesión S2E3 en superficies mesial, oclusal y palatina.	En mesial que se extiende hasta dentina profunda, sin compromiso pulpar.	A nivel oclusal que se extiende hasta dentina profunda, sin compromiso pulpar, correspondiente a una restauración.
<b>5-4</b>	Lesión S2E3 en superficies distal y oclusal.		A nivel oclusal que se extiende hasta el cuerno pulpar distal, correspondiente a una restauración desadaptada con filtración marginal.
<b>6-4</b>	Lesión S1E3 en superficie oclusal.	A nivel oclusal que se extiende hasta dentina profunda.	
<b>6-5</b>	Lesión S1E3 en superficies oclusal y palatina.		A nivel oclusal que se extiende hasta dentina profunda, sin compromiso pulpar, correspondiente a una restauración desadaptada con filtración marginal.
<b>2-6</b>	Restauración atípica.	Zona a nivel distal y oclusal.	Zona difusa entre tercio medio y oclusal que corresponde a una restauración atípica. <b>Estadio de Nolla: 8</b>
<b>3-6</b>	Lesión S1E4 en superficies oclusal, vestibular y lingual.	A nivel oclusal y distal que se extiende hasta el cuerno pulpar distal.	<b>Estadio de Nolla: 9</b>
<b>7-5</b>	Lesión S2E3 en superficies mesial, vestibular y oclusal.	A nivel mesial y oclusal que se extiende hasta dentina superficial.	A nivel oclusal correspondiente a restauración.
<b>7-4</b>	Lesión S1E2 en superficies vestibular y oclusal.		A nivel oclusal que se extiende a dentina superficial sin compromiso pulpar, correspondiente a restauración desadaptada con filtración marginal.
<b>8-4</b>	Lesión S2E2 en superficies distal y oclusal.	A nivel distal que se extiende hasta esmalte profundo.	A nivel oclusal que se extiende a dentina profunda sin compromiso pulpar, correspondiente a restauración desadaptada con filtración marginal.
<b>8-5</b>	Lesión S2E2 que compromete totalidad de las superficies.	A nivel mesial que se extiende hasta esmalte profundo y en distal que se extiende hasta dentina superficial.	
<b>4-6</b>	Lesión S1E2 en superficies vestibular y oclusal.	A nivel oclusal que se extiende hasta dentina superficial, sin compromiso pulpar.	<b>Estadio de Nolla: 9</b>

Con los datos que se obtuvieron del examen clínico y radiográfico, se abordó en primer momento el diente 26, con remoción selectiva de dentina cariada y posteriormente restaurada con Cemento de Ionómero de Vidrio (CIV) (Vitremmer), luego de esa intervención no se presentó sintomatología.

Asimismo, el diente 36 fue abordado con remoción selectiva de caries y fue restaurada con CIV (Ketac Molar). Posteriormente, el diente presentó cuadro de absceso, por lo que la paciente fue medicada con Amoxicilina e Ibuprofeno, para luego ser intervenida en dos sesiones. La primera para realizar la apertura, instrumentación e irrigación del diente con hipoclorito de sodio al 2.5% y solución salina, además de medicación con pasta tri antibiótica (Ciprofloxacina, Metronidazol y Tetraciclina, tabletas de 500 mg cada una en proporción de 1:1) y fue restaurada con CIV. En la segunda sesión, se realizó el tratamiento de inducción al cierre apical (Apexificación) por medio de Mineral Trióxido Agregado (MTA) por ser una pieza joven inmadura y luego se obturó con CIV (Vitremmer); debido a la situación de pandemia por Covid-19 no se realizaron controles posteriores. Sin embargo, la responsable no refirió algún tipo de sintomatología de parte de la niña en relación a los dientes intervenidos.

## DISCUSIÓN

La caries dental es un proceso dinámico resultante del desequilibrio entre la desmineralización y remineralización de la superficie dental.<sup>7</sup> Ésta comienza cuando las bacterias del biofilm fermentan los carbohidratos de la dieta y producen así ácidos orgánicos que provocan la desmineralización (pérdida de iones calcio y fosfato) de la superficie dental.

La caries dental es una enfermedad de mayor peso de morbilidad dental a nivel mundial;

según datos de la OMS entre el 60% y el 90% de los escolares de todo el mundo tienen caries dental. En El Salvador, la prevalencia de caries dental para la dentición decidua es de 70.5% en niños de 5 a 6 años y de 81.3% en niños de 7 a 8 años y en relación a la dentición permanente, la prevalencia es del 16.6%.<sup>3</sup>

La enfermedad caries dental es de carácter multifactorial, entre los factores de gran incidencia para el desarrollo de ésta resaltan las desigualdades socioeconómicas y geográficas, que se reflejan en la relación de éstas con el acceso a la atención y educación en salud oral. En los niños constituye un desafío, ya que las acciones preventivas en el hogar, así como las decisiones sobre el cuidado dental y la búsqueda de tratamiento dental dependen de los cuidadores. Al considerar ésta dependencia, es probable que, además de los factores tradicionalmente asociados con la caries dental, el grado de alfabetización en salud bucal de los cuidadores también influya en la prevalencia de esta afección. En el campo de la salud, este concepto se refiere a las habilidades cognitivas y sociales que determinan la motivación y la capacidad de las personas para acceder, comprender y utilizar la información de manera que promueva y mantenga una buena salud.<sup>8</sup>

La literatura ha demostrado que un nivel de alfabetización bajo en adultos, a menudo se asocia con un peor resultado de salud, un uso menos eficiente de los servicios de salud, historial de citas dentales perdidas, mayores gastos en emergencias dentales, así como dificultad para comprender y seguir los consejos de los profesionales de la salud bucal. Además, los niños cuyos cuidadores tienen un nivel de alfabetización bajo, presentan conductas inadecuadas de salud bucal.<sup>8</sup>

De acuerdo al estudio de Abanto J y Cols.,<sup>9</sup> estos encontraron una asociación altamente significativa entre un ingreso familiar bajo y



un impacto negativo de la caries en dentición decidua y en la calidad de vida relacionada con la salud bucal. En el reporte de caso, la paciente proviene de un municipio, categorizado como pobreza extrema alta según el documento "Mapa de pobreza: Tomo 1 política social y focalización", presentado por el Fondo de Inversión Social para el Desarrollo Local de El Salvador (FISDL);<sup>10</sup> lo que corrobora el impacto socioeconómico en la salud bucal, por lo que puede considerarse un factor social determinante en el riesgo de caries dental de la paciente.

Otros factores como una alta ingesta de carbohidratos y azúcares, deficiente higiene bucal y la presencia de defectos del desarrollo del esmalte como la Hipomineralización Molar Incisivo (HMI), nos deja entrever la importancia de detectar los factores de riesgo para caries dental de forma precoz en la primera infancia, sobre todo cuando existe este tipo de defectos, ya que ha sido demostrado que los niños con HMI, presentan la superficie del esmalte más poroso dando lugar a que el esmalte promueva la fácil penetración bacteriana a través de los túbulos dentinarios y como resultado una inflamación crónica de la pulpa.<sup>11</sup>

Lo mencionado anteriormente se puede relacionar con lo observado en el relato del caso donde la abuela manifiesta que la paciente presenta sensibilidad al consumir alimentos fríos, calientes, duros y dolor provocado a la masticación, lo que causaba dificultad para conciliar el sueño debido al dolor. Así mismo, el profesional se encuentra con diversas complicaciones al momento del abordaje clínico, ya que el paciente puede presentar dificultades para obtener una analgesia local adecuada, estar más ansioso por el tratamiento y necesitar un manejo conductual considerable.<sup>12</sup>

Además, se debe tener en cuenta, que en este tipo de defectos del desarrollo del esmalte, la

calidad de éste se encuentra deficiente, como se observa en los dientes 26 y sobretodo el 36 que presenta una pérdida posteruptiva extensa de esmalte y dentina, ambas condiciones son consideradas como severas según los Criterios de valoración de la Academia Europea de Odontología pediátrica para la condición de HMI,<sup>13</sup> la cual no fue detectada a tiempo y en consecuencia fue afectada por caries, dando como resultado la pérdida de esmalte y dentina en un diente que aún continúa su formación apical. Se convierte entonces en un problema serio en cuanto a la preservación del PMP, si este problema no se trata a tiempo se puede llegar a la pérdida total de la corona dental y la necrosis de la pulpa como ha sido el caso del diente 36, esto aumenta la posibilidad de necesitar tratamientos más invasivos como pulpares o la extracción del PMP.<sup>12</sup>

Debido a que el diente 36 llegó a una etapa de necrosis pulpar, y según el examen radiográfico se observó la formación radicular incompleta, estadio de Nolla 9 (Figura 2 G), se optó por el tratamiento de apexificación, que es un método para la inducción del cierre apical de un diente permanente no vital con formación radicular incompleta, dicho cierre se logra con una barrera apical como MTA.<sup>14</sup>

Se vuelve necesario entonces la restauración de la corona dental de estos dientes afectados por HMI, sin embargo, estos entran en un ciclo de restauración debido a la mala calidad del esmalte, por lo que es posible que el tratamiento fracase y que en el futuro sea necesario extraerlos.<sup>12</sup> Ha sido demostrado que los niños con HMI, deben recibir una atención odontológica frecuente y un mayor número de tratamientos dentales que los niños no afectados, debido a que la superficie del esmalte expuesto se encuentra poroso.<sup>15</sup>

Debemos tomar en cuenta del mismo modo que si no se cambian los hábitos de higiene bucal, también podría producirse un fracaso

del tratamiento, lo que llevaría a considerar la extracción del diente. Por esta razón es importante valorar las consecuencias a la extracción dentaria y conocer las pautas sobre la planificación de tratamiento posterior a la extracción del PMP,<sup>16</sup> la cual si se realiza antes de los 8 años podría generar las siguientes complicaciones:

1. Desplazamiento distal.
2. Inclinación y rotación del segundo molar permanente no erupcionado, especialmente si no hay apiñamiento.
3. Impactación del segundo premolar permanente en apical del segundo molar deciduo, debido a la erupción desenfrenada del segundo premolar, por lo que se deberá considerar la extracción del segundo molar deciduo junto con el PMP, para que el premolar tome una ruta de erupción más vertical.
4. Disfunción de la Articulación Temporomandibular, provocado por la mesioinclinación del PMP.
5. Atrofia del hueso alveolar si no hay un cierre completo del espacio.
6. Estancamiento de placa dentobacteriana por la falta de contacto interproximal.<sup>16</sup>

Por lo que es muy importante elegir el tratamiento y materiales adecuados a ser utilizados en este tipo de casos donde se desea preservar el PMP, además, de educar a la cuidadora de la paciente en cuanto a salud bucodental, hacer citas de control periódicas y resaltar la necesidad de acudir a las UCSF con citas de control preventivas, así como destacar el papel que tiene la Universidad de El Salvador y Facultad de Odontología como Clínica-Escuela y su respectiva Proyección Social en el contexto de brindar tratamientos más accesibles a la población de bajos recursos en el país.<sup>3</sup>

Por todo lo anteriormente mencionado se

debe tener en cuenta que los antecedentes de caries es la variable predictora que tiene mayor asociación con el incremento de las mismas; ya se ha mostrado que los antecedentes de caries en la dentición temporal es el mejor predictor de caries en la dentición permanente,<sup>17</sup> si el niño posee caries en la dentición decidua y no es tratada, tiene una alta probabilidad de que desarrolle caries en sus dientes permanentes.

También, es importante considerar el tratamiento moderno de la caries dental, el cual preconiza la mínima intervención por medio de la detección temprana de lesiones no cavitadas e identifica el riesgo de progresión de la caries de un individuo; dicha evaluación debe estar basada en: la edad del niño, los factores sociales/ biológicos, los factores de protección que incluyen que un niño reciba agua óptimamente fluorada, que se cepille los dientes a diario con pasta dental fluorada, reciba fluoruro tópico de un profesional de la salud y reciba atención dental regular. Los hallazgos clínicos, deben ser un componente de rutina de los exámenes nuevos y periódicos realizados por proveedores de salud bucal,<sup>3,4,18</sup> todo esto con el objetivo de comprender el proceso de la enfermedad y mantener una vigilancia activa para aplicar medidas preventivas y monitorear con cuidado para detectar signos de detenimiento o progresión de la enfermedad.<sup>4,19,20,21</sup>

## CONCLUSIONES

La evaluación del riesgo de caries es la determinación de la probabilidad de un aumento de la incidencia de caries, es decir, el número de nuevas lesiones cavitadas o incipientes, durante cierto período de tiempo o la probabilidad de que haya un cambio en el tamaño o la actividad de las lesiones ya presentes. Con la capacidad de detectar estas lesiones de caries en sus primeras etapas, es decir, lesiones no cavitadas o con



manchas blancas, los proveedores de atención odontológica pueden ayudar a prevenir la cavitación.

En El Salvador, la caries en dentición decidua presenta una alta prevalencia en los primeros años de vida, por lo tanto, se deben de incorporar medidas de tratamiento para detener la progresión de la lesión y prevenir las caries en dentina o exposiciones de la pulpa, que llegan a presentar procesos agudos de dolor en los pacientes pediátricos. Pero para llevar a cabo dichos procedimientos se deben tomar en cuenta los factores de riesgo en cada paciente, desde la ingesta excesiva de carbohidratos y azúcares fermentables, deficiente higiene bucal, hasta factores socioeconómicos, culturales y la misma alfabetización en salud bucal por parte de los cuidadores, ya que, en esta etapa de la infancia tienen un papel muy importante como encargados de preservar lo mejor posible la salud oral de los niños.

A partir de la literatura se puede concluir que los niños cuyos cuidadores tienen un nivel de alfabetización bajo, presentan conductas inadecuadas de salud bucal.

Un alto índice de caries en la dentición decidua que no es tratada a tiempo puede tener consecuencias negativas en la dentición permanente, y comprometer principalmente el PMP, el cual puede sufrir de caries debido a su exposición temprana al ambiente oral y muchas veces con defectos del desarrollo que favorecen aún más la aparición de caries, como lo es la HMI causada una degradación del esmalte post eruptivo y aumento de la porosidad. Esto aumenta el desarrollo de lesiones cariosas, por ello es primordial destacar la importancia de citas de control preventivas para diagnosticar dichos defectos y realizar un tratamiento oportuno, adecuado y evitar complicaciones, tales como la pérdida de estructura dental debido a caries y su posterior afectación de la pulpa, que frena

el proceso de cierre apical, compromete el PMP joven en su totalidad y aumenta el riesgo de llevar a cabo tratamientos más invasivos y posible extracción. Es responsabilidad del odontólogo intentar mantener por todos los medios que le sean posibles los PMP afectados por caries. Todo profesional debe conocer las consecuencias que conlleva dicha pérdida para enfatizar en la aplicación de medidas preventivas y terapéuticas adecuadas.

Además, es necesario aclarar la importancia del cuidado dental temprano, así como cubrir la dificultad de acceso a servicios dentales especializados, con mayor énfasis en el sector público<sup>4</sup>. Es por ello que se debe destacar el papel que juegan las Escuelas de Odontología, las cuales funcionan como promotores y rehabilitadores de la salud oral a pacientes de bajos recursos. En los planes curriculares de la carrera en el país, se han incorporado componentes preventivos, uno de los cuales es el impartido dentro de la FOUES, a través de la Dirección de Proyección Social; que consiste en un modelo híbrido de unidades de integración y resolución de problemas, en los cuales se incluye un eje de Odontología Preventiva, Comunitaria e Investigación a lo largo del pensum que se desarrolla intra y extramural a través de brigadas de atención en salud bucal, Programa Preventivo Escolar realizados en seis escuelas públicas del área Metropolitana de San Salvador y la participación de los estudiantes de pregrado en seis UCSF, también del área Metropolitana de San Salvador.

## **AGRADECIMIENTOS**

El presente reporte de caso clínico fue proporcionado por la Dra. Tania Lissette Ayala Galdámez, Cirujana dental, residente de la Maestría de Odontopediatría, Facultad de Odontología, Universidad de El Salvador (FOUES). Bajo la supervisión para la redacción del caso, Dra. Magdalena Raquel Torres, con

la colaboración de los docentes que integran el Centro de Investigaciones de la Facultad de Odontología de la Universidad de El Salvador (CIFOUES), y bajo el consentimiento de la abuela y el asentimiento de la paciente a colaborar en el desarrollo del reporte de caso clínico, a quienes expresamos nuestro agradecimiento.

## REFERENCIAS BIBLIOGRÁFICAS

1. Mira A, Simon-Soro A, Curtis MA. Role of microbial communities in the pathogenesis of periodontal diseases and caries. *J Clin Periodontol* [Internet]. 2017 Mar;44:S23–38. Available from: <http://doi.wiley.com/10.1111/jcpe.12671> DOI: 10.1111/jcpe.12671
2. Machiulskiene V, Campus G, Carvalho JC, Dige I, Ekstrand KR, Jablonski-Momeni A, et al. Terminology of Dental Caries and Dental Caries Management: Consensus Report of a Workshop Organized by ORCA and Cariology Research Group of IADR. *Caries Res* [Internet]. 2020;54(1):7–14. Available from: <https://www.karger.com/Article/FullText/503309> DOI: 10.1159/000503309
3. MINSAL. Diagnóstico Nacional de Salud Bucal [Internet]. San Salvador: MINSAL; 2012. p. 45. Available from: <http://www.salud.gob.sv/>
4. Revision L. Caries-risk assessment and management for infants, children, and adolescents. *Pediatr Dent* [Internet]. 2019;40(6):205–12. Available from: <https://www.aapd.org/research/oral-health-policies--recommendations/caries-risk-assessment-and-management-for-infants-children-and-adolescents/> PMID: 32074889
5. Pitts NB, Zero DT, Marsh PD, Ekstrand K, Weintraub JA, Ramos-Gomez F, et al. Dental caries. *Nat Rev Dis Prim* [Internet]. 2017 Dec 21;3(1):17030. Available from: <http://www.nature.com/articles/nrdp201730> DOI: 10.1038/nrdp.2017.30
6. Saber AM, Altoukhi DH, Horaib MF, El-Housseiny AA, Alamoudi NM, Sabbagh HJ. Consequences of early extraction of compromised first permanent molar: a systematic review. *BMC Oral Health* [Internet]. 2018 Dec 5;18(1):59. Available from: <https://bmcoralhealth.biomedcentral.com/articles/10.1186/s12903-018-0516-4> DOI: 10.1186/s12903-018-0516-4
7. Cárdenas Mayorga MF, Gutiérrez Duran PK, Ramírez Báez LC. Análisis por evidencia de evaluación de pruebas diagnósticas de caries en dientes deciduos y permanentes. [Internet]. Vol. 1, Repositorio de la Universidad El Bosque. Universidad El Bosque; 2018. Available from: <http://hdl.handle.net/20.500.12495/2409>
8. Montes GR, Bonotto DV, Ferreira FM, Menezes JVNB, Fraiz FC. Caregiver's oral health literacy is associated with prevalence of untreated dental caries in preschool children. *Cien Saude Colet* [Internet]. 2019 Jul;24(7):2737–44. Available from: [http://www.scielo.br/scielo.php?script=sci\\_arttext&pid=S1413-81232019000702737&lng=en](http://www.scielo.br/scielo.php?script=sci_arttext&pid=S1413-81232019000702737&lng=en) DOI: 10.1590/1413-8123201824718752017
9. Abanto J, Carvalho TS, Mendes FM, Wanderley MT, Bönecker M, Raggio DP. Impact of oral diseases and disorders on oral health-related quality of life of preschool children. *Community Dent Oral Epidemiol* [Internet]. 2011 Apr;39(2):105–14. Available from: <http://doi.wiley.com/10.1111/j.1600-0528.2010.00580.x> DOI: 10.1111/j.1600-0528.2010.00580.x
10. FISDL. Mapa de pobreza: Tomo I, Política

- social y focalización, mapa de El Salvador por condición de extrema pobreza, San Salvador, El Salvador. [Internet]. San Salvador; 2005. 35 p. Available from: <http://www.fisdil.gob.sv/temas-543/mapa-de-pobreza>
11. FAGRELL TG, LINGSTRÖM P, OLSSON S, STEINIGER F, NORÉN JG. Bacterial invasion of dentinal tubules beneath apparently intact but hypomineralized enamel in molar teeth with molar incisor hypomineralization. *Int J Paediatr Dent* [Internet]. 2008 Sep;18(5):333–40. Available from: <http://doi.wiley.com/10.1111/j.1365-263X.2007.00908.x> DOI: 10.1111/j.1365-263X.2007.00908.x
  12. Jälevik B, Klingberg GA. Dental treatment, dental fear and behaviour management problems in children with severe enamel hypomineralization of their permanent first molars. *Int J Paediatr Dent* [Internet]. 2002 Feb 1 [cited 2020 Oct 1];12(1):24–32. Available from: <http://doi.wiley.com/10.1046/j.0960-7439.2001.00318.x> DOI: 10.1046/j.0960-7439.2001.00318.x
  13. Ghanim A, Elfrink M, Weerheijm K, Mariño R, Manton D. A practical method for use in epidemiological studies on enamel hypomineralisation. *Eur Arch Paediatr Dent* [Internet]. 2015 Jun 28;16(3):235–46. Available from: <http://link.springer.com/10.1007/s40368-015-0178-8> DOI: 10.1007/s40368-015-0178-8
  14. Kratunova E, Silva D. Pulp therapy for primary and immature permanent teeth: An overview. *Gen Dent* [Internet]. 2018;66(6):30–8. Available from: <https://europepmc.org/article/med/30444704> PMID: 30444704
  15. Fagrell TG, Dietz W, Jälevik B, Norén JG. Chemical, mechanical and morphological properties of hypomineralized enamel of permanent first molars. *Acta Odontol Scand* [Internet]. 2010 Jul 14;68(4):215–22. Available from: <http://www.tandfonline.com/doi/full/10.3109/00016351003752395> DOI: 10.3109/00016351003752395
  16. Gill DS, Lee RT, Tredwin CJ. Treatment Planning for the Loss of First Permanent Molars. *Dent Update* [Internet]. 2001 Jul 2;28(6):304–8. Available from: <http://www.magonlineibrary.com/doi/10.12968/denu.2001.28.6.304> DOI: 10.12968/denu.2001.28.6.304
  17. Alicia Vallejos-Sánchez A, Eduardo Medina-Solís C, Fernando Casanova-Rosado J, Maupomé G, José Casanova-Rosado A, Minaya-Sánchez M. Defectos del esmalte, caries en dentición primaria, fuentes de fluoruro y su relación con caries en dientes permanentes. *Gac Sanit* [Internet]. 2007 May;21(3):227–34. Available from: <https://linkinghub.elsevier.com/retrieve/pii/S0213911107720101> DOI: 10.1157/13106806
  18. Ferreira FM, Gomes MC, Granville-Garcia AF, Santin GC, Pintarelli TP, Feltrin J, et al. How much does household food insecurity explain income inequalities in untreated dental caries? *Int J Paediatr Dent* [Internet]. 2019 May;29(3):325–31. Available from: <http://doi.wiley.com/10.1111/ipd.12471> DOI: 10.1111/ipd.12471
  19. International Association of Paediatric Dentistry. Caries Risk Assessment and Care Pathways: Foundational Articles and Consensus Recommendations, 2020. 2020;2019–20. Available from: [https://iapdworld.org/wp-content/uploads/2020/04/01\\_Caries-Risk-Assessment-and-Care-Pathways.pdf](https://iapdworld.org/wp-content/uploads/2020/04/01_Caries-Risk-Assessment-and-Care-Pathways.pdf)
  20. Moynihan P, Makino Y, Petersen PE, Ogawa H. Implications of WHO Guideline

on Sugars for dental health professionals. Community Dent Oral Epidemiol [Internet]. 2018 Feb;46(1):1-7. Available from: <http://doi.wiley.com/10.1111/cdoe.12353> DOI: 10.1111/cdoe.12353

21. APD. Definition of Dental Neglect. Pediatr Dent [Internet]. 2016;38(6):13. Available from: <https://www.aapd.org/research/oral-health-policies--recommendations/dental-neglect/#:~:text=Dental neglect is willful failure,freedom from pain and infection.>